

CroEcho 2023

**12th Croatian Biennial Echocardiography
Congress with International Participation**

12. hrvatski dvogodišnji ehokardiografski
kongres s međunarodnim sudjelovanjem

Poreč, 21.-24. 4. 2023.



Radna skupina za
ehokardiografiju i
slikovne metode u
kardiologiji



Hrvatsko
kardiološko
društvo

Event endorsed by



EACVI
European Association of
Cardiovascular Imaging

croecho2023.kardio.hr



Poštovane kolegice i kolege, dragi prijatelji!

CroEcho2023 je znanstvenostručni ehokardiografski kongres Radne skupine za ehokardiografiju i slikovne metode u kardiologiji Hrvatskoga kardiološkog društva. Pokroviteljstvo Europskog društva za kardiovaskularno oslikavanje (EACVI), Europskog kardiološkoga društva još jednom potvrđuje sadržajnu kvalitetu programa.

Kongres je posvećen izvrsnosti u postavljanju kardioloških dijagnoza, te kliničkom odlučivanju u zbrinjavanju i liječenju stanja u kojima ehokardiografija i slikovne metode imaju najveći značaj. Tematski naglasak u plenarnim predavanjima čine bolesti zalistaka koje objedinjuju multidisciplinarni pristup. Među pozvanim predavačima su međunarodni stručnjaci iz Europe i Svijeta.

CroEcho2023 nas okuplja ponovno u Poreču, to je prilika za nova poznanstva i povezivanja svih kardiologa od početnika do mentora i vrhunskih stručnjaka. Dođite i pridružite nam se, podijelite svoje znanje i iskustvo, sudjelujte u stručnim i znanstvenim raspravama, plenarnim i glavnim predavanjima, debatama, budite interaktivni Vaše mišljenje je važno.

Dear Colleagues,

CroEcho2023 the echocardiography congress of the Working Group on Echocardiography and Cardiac Imaging Modalities of the Croatian Cardiac Society. It is endorsed by the European Association of Cardiovascular Imaging (EACVI) of the European Society of Cardiology, and this re-confirms the quality of its content and programme.

The congress is dedicated to excellence in making cardiology diagnosis and clinical decision-making in the management and treatment of conditions where echocardiography and imaging methods play a crucial role. The plenary lectures will focus on valvular heart diseases, which require a multi-disciplinary approach.

CroEcho2023 we will once again bring us together in Poreč. This will be an opportunity for all of us to make new acquaintances and network with all cardiologists, from junior experts to mentors and top experts. Do come and join us, share your knowledge and experience, participate in professional and scientific discussions and plenary and keynote lectures and debates, and be interactive - your opinion matters!

Predsjednici kongresa Congress Directors

Jadranka Šeparović Hanževački

Viktor Peršić

ORGANIZATORI ORGANIZERS

Radna skupina za ehokardiografiju i slikovne metode u kardiologiji Hrvatskoga kardiološkog društva

Working Group on Echocardiography and Cardiac Imaging Modalities of the Croatian Cardiac Society



Radna skupina za
ehokardiografiju i
slikovne metode u
kardiologiji



Hrvatsko
kardiološko
društvo

ORGANIZACIJSKI ODBOR ORGANIZING COMMITTEE

Predsjednici skupa / Meeting Directors

Jadranka Šeparović Hanževački, Viktor Peršić

Tajnik organizacijskog odbora /

Secretary of the Organizing Committee

Vlatka Rešković Lukšić, Daniel Lovrić

Organizacijski odbor / Organizing Committee

Nikola Bulj, Dejan Došen, Mario Ivanuša, Teodora Zaninović-Jurjević, Irena Ivanac Vranešić, Sandra Jakšić Jurinjak, Marija Brestovac, Kristina Gašparović, Kristina Selthofer Relatić

ZNANSTVENI ODBOR KONGRESA I PREDAVAČI SCIENTIFIC PROGRAMME COMMITTEE

P. Angebrandt Belošević [HR], D. Baković Kramarić [HR], I. Banović [HR], R. S. Von Bardeleben [D], V. Delgado [ES], N. Bulj [HR], M. Brestovac [HR], V. Carević [HR], K. Čorić [HR], M. Čikeš [HR], D. Delić-Brkljačić [HR], E. Donal [FR], D. Došen [HR], I. D. Gabrić [HR], E. Galić [HR], M. Garbi [GB], K. Gašparović [HR], I. Gornik [HR], I. Hadžibegović [HR], L. Herbots [BE], M. Hrabak Paar [HR], M. Hranilović [HR], I. Ivanac Vranešić [HR], M. Ivanuša [HR], S. Jakšić Jurinjak [HR], M. Jukić [HR], I. Jurin [HR], K. Kordić [HR], N. Kovačić [HR], Z. Kušljugić [BIH], G. Laškarin [HR], D. Lovrić [HR], J. Ljubas Maček [CH], Š. Manola [HR], E. Margetić [HR], L. Maričić [HR], D. Miličić [HR], B. Michalski [PL], Z. Mladenović [SRB], M. Nedevska [BG], A. Nešković [SRB], Z. Ostojić [HR], V. Peršić [HR], M. Petričević [HR], D. Planinc [HR], I. Planinc [HR], T. Podlesnikar [SLO], S. Price [GB], M. V. Prkačin [HR], V. Rešković Lukšić [HR], D. Rudan [HR], A. Ružić [HR], L. E. Sade [USA], J. Samardžić [HR], K. Selthofer-Relatić [HR], I. Smoljan [HR], I. Stanković [SRB], H. Soliman Aboumarie [GB], I. Šafradin [HR], S. Šarić [HR], J. Šeparović Hanževački [HR], J. Šikić [HR], K. Šutalo [HR], K. Štambuk [HR], M. Trbušić [HR], A. Trbović [HR], M. Udovičić [HR], D. Unić [HR], M. Vannan [USA], O. Vinter [HR], M. Vrsalović [HR], T. Zaninović-Jurjević [HR]

Event endorsed by



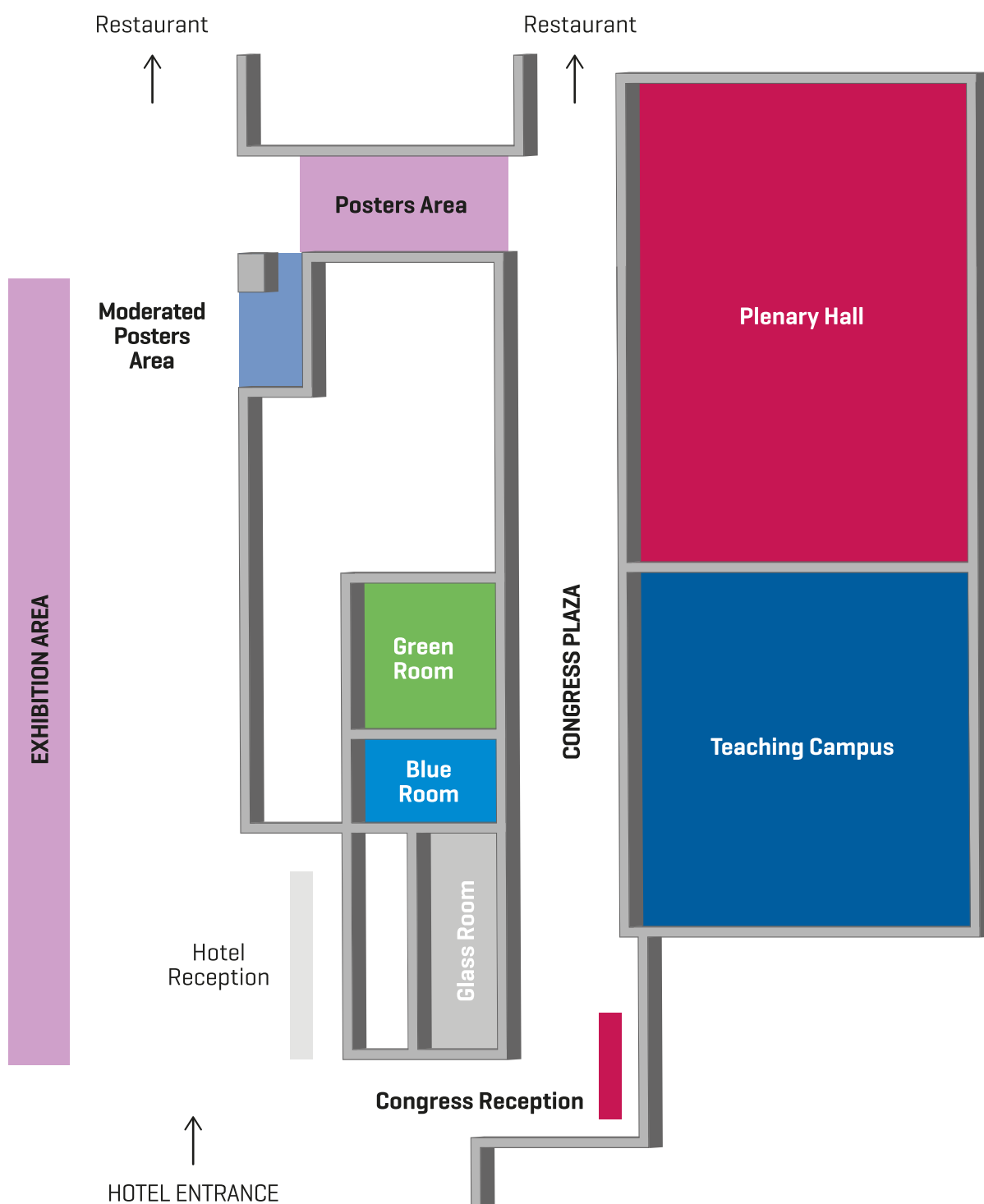
EACVI
European Association of
Cardiovascular Imaging

STRUKTURA KONGRESA CONGRESS STRUCTURE

- Plenarna predavanja /
Plenary lectures
- Glavna predavanja /
Keynote lectures
- Debatne sekcije /
Debates sessions
- Znanstvena izlaganja /
Scientific sessions
- Simpoziji /
Symposiums
- Tečaj osnova iz ehokardiografije /
Basic echocardiography course
- Interaktivne slikovne radionice /
Interactive imaging workshops
- Vježboonice /
Hands-on sessions
- TTE i TEE simulator /
TTE and TOE simulator
- Anatomsko-ehokardiografska
sekcija srca /
Live heart section

PLAN KONGRESNOG PROSTORA

CONGRESS VENUE PLAN



PETAK / FRIDAY

21.04.2023.

PLENARNA DVORANA / PLENARY HALL

Znanost u središtu / Science in focus

Predsjedavajući / Chairs: I. Jurin, K. Šutalo

16:30 - 17:30 Znanstvena priopćenja / Oral scientific presentations

Samardžić J, Velagić V, Pašara V, Prepolec I, Lovrić D, Puljević M et al. Pulmonary vein isolation in patients with atrial fibrillation and severely dilated left atrium - is it worth it?

Rešković Lukšić V, Slišković AM, Pavlović K, Pašalić M, Šeparović Hanževački J. Clinical outcomes in patients with primary arterial hypertension and basal septal hypertrophy after 7 years of follow-up.

Šutalo K, Šutalo A, Filjar R. The importance of strain and stiffness indeks in the assessment of the function and structure of the left atrium

Lončarić F, Morales Ferez X, Delso G, Garcia-Alvarez A, Tena JM, Doltra A et al. Assessment of diastolic dysfunction marker sin hypertrophic cardiomyopathy patients with 4D flow magnetic resonance imaging and Doppler echocardiography.

Ivanuša M. Ehokardiografija u Hrvatskoj - rezultati nacionalne ankete / Echocardiography in Croatia - nacional survey

17:30 - 18:00 Klub ehokardiografskih disertacija / Echocardiographic PhD Club

M. Brestovac,
P. Angebrant,
K. Gašparović

18:00 - 18:30 Kako poboljšati ishode u bolesnika s HFrEF nakon pogoršavajućeg događaja srčanog zatajivanja? / How to improve outcomes for patients with HFrEF following a worsening HF event? Satelitski simpozij - sponzor Bayer / Satellite symposium sponsored by Bayer

D. Lovrić

18:30 - 19:30 Sastanak RS za ehokardiografiju i slikovne metode u kardiologiji / General Assembly of the WG on echocardiography and cardiac imaging modalities

19:30 POZDRAVNA RIJEČ / WELCOME ADDRESS

TEČAJ / TEACHING COURSE

TEČAJ / TEACHING COURSE:

Fokusirani ultrazvuk srca / FoCUS cardiac ultrasound

16:30 - 18:30 FoCUS: načela i pregled / FoCUS: principles & basic views

A. Nešković

Funkcija lijeve i desne klijetke, perikardijalni izljev & tamponada srca /
Global LV and RV function, pericardial effusion & tamponade

Osnove ultrazvuka pluća i procjene volumnog statusa / Basics of lung ultrasound and volume
status assessment

I. Stanković,
H. Soliman
Aboumarie,
V. Rešković Lukšić

Srčani zalistci i velike mase / Heart valves and large masses

FoCUS kod srčanog zastoja / FoCUS in cardiac arrest

A. Nešković

VJEŽBAONICE / WORKSHOPS

| ROOM: | GREEN | BLUE | GLASS |
|---------------|-------|------|--|
| 17:00 - 19:00 | | | TTE vježbaonica na simulatoru / TTE Hands-on simulator S. Ceković, E. Živčić |

SUBOTA / SATURDAY

22.04.2023.

PLENARNA DVORANA / PLENARY HALL

Napredna procjena srčane funkcije / Advanced assessment of cardiac function

Predsjedavajući / Chairs: N. Bulj, D. Lovrić

| | | |
|-------------|---|--------------------|
| 8:30 - 8:45 | Prediktori oporavka funkcije LK - vrijeme za napuštanje EF? / Predictors of LV function recovery - time to abandon ejection fraction? | N. Bulj |
| 8:45 - 9:00 | Ehokardiografski prediktori niskog funkcijskog kapaciteta / Predictors of low functional capacity | K. Gašparović |
| 9:00 - 9:15 | Pokazatelji promjene funkcije LK u koncentričnom remodeliranju / Predictors of LV dysfunction in concentric remodeling | V. Rešković Lukšić |
| 9:15 - 9:35 | Rasprava / Discussion | |

Miokardno hemodinamska međuovisnost - funkcija klijetke i težina greške / Myocardial - haemodynamic coupling - ventricular function and lesion assesment

Presjedavajući / Chairs: J. Šeparović Hanževački, E. Donal

| | | |
|---------------|--|-------------------------|
| 9:40 - 10:00 | Funkcija lijeve klijetke i mitralna regurgitacija / Left ventricular function & mitral regurgitation | E. Donal |
| 10:00 - 10:15 | Postoji li mitralna regurgitacija "malog protoka" / Is there a "low flow" mitral regurgitation? | J. Šeparović Hanževački |
| 10:15 - 10:30 | Rasprava / Discussion | |

GLAVNO PREDAVANJE / KEYNOTE LECTURE:

10:30 - 11:00 **Funkcija desne klijetke u trikuspidnoj regurgitaciji i plućnoj hipertenziji / RV function in tricuspid regurgitation and pulmonary hypertension**

M. Vannan

STANKA / BREAK

MODERIRANI POSTERI I / MODERATED POSTERS I

Novo poimanje - Procjena stupnja bolesti ili samo simptoma i težine greške / New paradigm - Disease staging vs categorical symptoms and lesion assessment alone

Presjedavajući / Chairs: M. Vannan, J. Šeparović Hanževački

| | | |
|---------------|---|-------------------------|
| 11:30 - 11:50 | Procjena stupnja bolesti u aortalnoj stenozu / Staging aortic stenosis | M. Vannan |
| 11:50 - 12:10 | Procjena stupnja bolesti u mitralnoj regurgitaciji / Staging mitral regurgitation | J. Šeparović Hanževački |
| 12:10 - 12:20 | Rasprava / Discussion | |

GLAVNO PREDAVANJE / KEYNOTE LECTURE:

12:20 - 12:45 **Transkatetersko liječenje trikuspidnog zaliska - probir pacijenata / Transcatheter tricuspid valve repair - patient screening**

E. Donal

Slijedimo znanost: dijagnostika i liječenje zatajivanja srca / Follow the science: diagnosing and treating heart failure

Satelitski simpozij - sponzor Astra Zeneca / Satellite symposium sponsored by Astra Zeneca

Moderator:
K. Selthofer-Relatić

| | | |
|---------------|--|-------------------------|
| 12:45 - 13:00 | Ehokardiografski izazovi u dijagnostici zatajivanja srca / Echocardiographic challenges in heart failure diagnostics | J. Šeparović Hanževački |
| 13:00 - 13:15 | Što donosi dapagliflozin u liječenju zatajivanja srca / What does dapagliflozin bring in heart failure treatment | N. Bulj |
| 13:15 - 13:30 | Rasprava / Discussion | |

SUBOTA / SATURDAY

22.04.2023.

| | | | |
|--|---|--|---|
| 13:30 - 14:30 RUČAK / LUNCH | | | |
| Debata / Debate session Sudac / Judging Chair: S. Price Voditelj / Running Chair: I. Gornik | | | |
| 14:45 - 15:15 | U JIL-u i HS-u, bilo kakav ECHO (pa i FOCUS) je bolji nego bez njega / <i>In critical care, any echo, even FoCUS is better than no echo</i> | Za / Pro: I. Stanković A. Nešković | Protiv / Con: D. Lovrić, H. Soliman Aboumarie |
| Rasprava & Glasanje / <i>Discussion & Voting</i> | | | |
| 15:15 - 15:25 | Komentari i zaključci / <i>Comments and Conclusion</i> | | S. Price |
| Satelitski simpozij - sponzor Pfizer / <i>Satellite symposium sponsored by Pfizer</i> | | | |
| 15:30-15:50 | Dobrobiti i rizici antikoagulantne terapije kod bolesnika s fibrilacijom atrijske / <i>Benefits and risks of anticoagulation therapy in patients with AF</i> | M. Trbušić, D. Lovrić | |
| 15:50-15:55 | Rasprava / <i>Discussion</i> | | |
| 15:55-16:10 | TTR kardiomiopatija – rijetka i često pogrešno dijagnosticirana smrtonosna bolest / <i>ATTR cardiomyopathy - rare and often misdiagnosed deadly disease</i> | D. Raljević | |
| 16:10-16:15 | Rasprava / <i>Discussion</i> | | |
| 16:30 - 17:00 STANKA / BREAK | | | |
| MODERIRANI POSTERI II / MODERATED POSTERS II | | | |
| Kliničke odluke i rasuđivanja - izabrani prikazi slučajeva / <i>Clinical decision making and management - selected case studies</i> Panel stručnjaka / <i>Expert panel:</i> M. Vannan, S. Price, E. Donal, S. Jakšić Jurinjak, S. Manola | | | |
| 17:00 - 17:20 | Liječenje kardiogenog šoka vođeno ehokardiografijom / <i>Management of cardiogenic shock using echocardiographic guidance</i> | S. Price | |
| 17:20 - 17:40 | Kopča (clip) za hitne pacijente s mitralnom regurgitacijom / <i>Clip for the urgent patient with MR</i> | E. Donal | |
| 17:40 - 17:50 | Izazovni slučajevi / <i>Challenging cases</i> | M. Vannan | |
| 17:50 - 18:00 | Panel rasprava / <i>Panel discussion</i> | | |
| Priča o aortalnoj stenozu s različitim završetkom / <i>Tale of aortic stenosis with an alternative ending</i> Panel stručnjaka / <i>Expert panel:</i> K. Štambuk, N. Bulj, V. Rešković Lukšić, M. Petričević, Z. Mladenović | | | |
| 18:00 - 19:00 | Bolesnik s aortalnom stenozom i kalcifikatima mitralnoga prstena / <i>Patient with AS and MAC</i> | Z. Ostojčić | |
| | Kako bih ja liječio tog pacijenta? / <i>How would I treat this patient?</i> | Panelisti / <i>Panelists</i> | |
| | Rasprava & Glasanje / <i>Discussion & Voting</i> | | |
| | Kako je bolesnik liječen? / <i>How did I treat this patient?</i> | Z. Ostojčić | |
| | Rasprava & Glasanje / <i>Discussion & Voting</i> | Panelisti / <i>Panelists</i> | |

TEČAJ / TEACHING COURSE

TEČAJ / TEACHING COURSE: Osnove morfologije, funkcije i hemodinamike / Assessment of heart morphology, function and hemodynamics

| | | |
|---------------|--|----------------------------|
| 08:30 - 08:45 | Fizikalne osnove ehokardiografije / <i>Physical fundamentals of echocardiography</i> | M. Brestovac |
| 08:45 - 09:00 | 2D & M-mode ehokardiografija / <i>2D & M-mode echocardiography</i> | A. Ružić |
| 09:00 - 09:15 | Anatomija i morfologija lijevog i desnog srca / <i>Left and right heart anatomy and morphology</i> | T. Zaninović - Jurjević |
| 09:15 - 09:30 | Doppler ehokardiografija i hemodinamika / <i>Doppler echocardiography and hemodynamics</i> | D. Baković Kramarić |
| 09:30 - 09:45 | Procjena dijasoličke funkcije / <i>Assessment of diastolic function</i> | D. Došen |

TEČAJ / TEACHING COURSE: Slikovne radionice / *Imaging campus:* Procjena funkcije lijeve klijetke i hemodinamike / *Assessment of left ventricle function and hemodynamics*

| | | |
|---------------|---|--|
| 09:45 - 10:20 | SLIKOVNA RADIONICA / <i>IMAGING CAMPUS:</i> Procjena veličine, volumena i funkcije / <i>Assessment of size, volume and function</i> | K. Šutalo, I. Planinc, M. Hranilović |
| 10:20 - 11:00 | SLIKOVNA RADIONICA / <i>IMAGING CAMPUS:</i> Doppler ehokardiografija i hemodinamika / <i>Doppler echocardiography and hemodynamics</i> | D. Baković Kramarić, K. Gašparović, K. Čorić |

11:00 - 11:30 STANKA / BREAK

MODERIRANI POSTERI I / MODERATED POSTERS I

TEČAJ / TEACHING COURSE: Ishemijska bolest srca / *Ischemic heart disease*

| | | |
|---------------|---|--|
| 11:30 - 11:45 | Ehokardiografija u ishemijskoj bolesti srca / <i>Echocardiography in ischaemic heart disease</i> | I. Jurin |
| 11:45 - 12:00 | Uloga ehokardiografije u procjeni vijabilnosti miokarda / <i>The role of echocardiography in detecting myocardial viability</i> | M. Čikeš |
| 12:00 - 12:45 | SLIKOVNA RADIONICA / <i>IMAGING CAMPUS:</i> Ehokardiografija u ishemijskoj bolesti srca / <i>Echocardiography in ischaemic heart disease</i> | D. Lovrić, M. Trbušić, M. Hranilović |

13:30 - 14:30 RUČAK / LUNCH

TEČAJ / TEACHING COURSE: Kardiomiopatije i akutno srčano popuštanje / *Cardiomyopathies and acute heart failure*

| | | |
|---------------|--|---------------------------|
| 14:30 - 14:50 | Hipertrofijska i restriktivna kardiomiopatija / <i>Hypertrophic and restrictive cardiomyopathy</i> | K. Selthofer - Relatić |
| 14:50 - 15:10 | Dilatacijska kardiomiopatija - idiopatska i specifična / <i>Dilatative cardiomyopathy - idiopathic and specific</i> | M. Udovičić |
| 15:10 - 15:30 | Akutno popuštanje srca / <i>Acute heart failure</i> | B. Michalski |

SUBOTA / SATURDAY

22.04.2023.

16:30 - 17:00 **STANKA / BREAK**

MODERIRANI POSTERI II / MODERATED POSTERS II

TEČAJ / TEACHING COURSE:

**Aortalni zalistak: procjena stenozе i regurgitacije /
Aortic valve: assessment of stenosis and insufficiency**

17:00 - 17:30 Aortalni zalistak - morfologija i procjena regurgitacije /
Aortic valve - morphology and assessment of regurgitation

P. Angebrant
Belošević

17:30 - 18:00 Aortalni zalistak - morfologija i procjena stenozе /
Aortic valve - morphology and assessment of stenosis

J. Ljubas Maček

18:00 - 19:00 SLIKOVNA RADIONICA / IMAGING CAMPUS
Procjena aortalne stenozе i regurgitacije / Aortic valve stenosis and regurgitation assessment

D. Baković Kramarić,
M. Udovičić,
D. Došen

VJEŽBAONICE / WORKSHOPS

| ROOM: | GREEN | BLUE | GLASS |
|---------------|--|--|---|
| 8:30 - 9:30 | FoCUS - kliničke vježbe / FoCUS Clinical cases | Radionica MSCT koronarografije / CT coronaryography workshop M. Jukić | TTE vježbaonica na simulatoru / TTE Hands-on simulator I. Planinc, K. Kordić |
| 9:30 - 10:30 | FoCUS - kliničke vježbe / FoCUS Clinical cases | CMR Radionica / CMR Workshop | TEE vježbaonica na simulatoru / TOE Hands-on simulator I. Smoljan, P. Angebrant Belošević |
| 11:30 - 12:45 | FoCUS vježbe model / FoCUS hands-on live | Sastanak ehokardiografskih tehničara / Echocardiographers' meeting S. Ceković, M. Dumančić | FoCUS vježbe simulator / FoCUS hands-on simulator |
| 14:30 - 15:45 | FoCUS vježbe model / FoCUS hands-on live | CMR Radionica / CMR Workshop | FoCUS vježbe simulator / FoCUS hands-on simulator |
| 17:00 - 18:00 | HIT kutak: standardizirani protokol / HIT Corner Standardized Protocol B. Mihalski | Kontrastna ehokardiografija / Contrast echocardiography Workshop by Swixx | TEER intervencija - vježba na MitraClip simulatoru / TEER intervention - MitraClip device hands-on Workshop by Abbot |

NEDJELJA / SUNDAY

23.04.2023.

PLENARNA DVORANA / PLENARY HALL

Klub za znanstvene časopise - Godina slikovnih metoda / Journal club - The year of imaging

Presjedavajući / Chairs: M. Jukić, M. Čikeš

8:30 - 8:45 Što je novo u slikovnim metodama - CT / MR / What is new in imaging - CT / MR M. Nedevska

8:45 - 9:00 Što je novo u slikovnim metodama - ECHO / What is new in imaging - ECHO D. Došen

9:00 - 9:15 Rasprava / Discussion

Uznapredovali stadij bolesti srčanih zalistaka / Advanced stage of valvular heart disease

Predsjedavajući / Chairs: V. Delgado, J. Šeparović Hanževački

09:15 - 09:30 Srčano zatajivanje kao posljedica bolesti zalistaka / Valvular heart failure V. Delgado

09:30 - 09:45 Nevalvularno oštećenje kod bolesti srčanih zalistaka / Extravalvular damage in VHD S. Jakšić Jurinjak

09:45 - 09:55 Rasprava / Discussion

GLAVNO PREDAVANJE / KEYNOTE LECTURE:

10:00 - 10:30 Slikovne metode u bolestima srčanih zalistaka - era valvularnih intervencija / Imaging in valvular heart disease - era of the valve intervention V. Delgado

10:30 - 11:00 STANKA / BREAK

MODERIRANI POSTERI III / MODERATED POSTERS III

Debata / Debate session

Sudac / Judging Chair: D. Miličić

Voditelj / Running Chair: E. Margetić

11:00 - 11:35 Trebamo li dokazivati ishemijsku bolest prije revaskularizacije? / Do we need to prove ischaemia prior to revascularisation?

Za / Pro:
I. Hadžibegović
M. Trbušić
M. Petričević

Protiv / Con:
D. Lovrić
N. Bulj
K. Štambuk

Glasanje / Voting

11:35 - 11:45 Komentari i zaključci / Comments and Conclusion D. Miličić

11:45 - 12:15 GLAVNO PREDAVANJE / KEYNOTE LECTURE:
Napredna ehokardiografija u reanimaciji / Advanced critical care echocardiography S. Price

Meet the Experts panel diskusija: (R)Evolucija u liječenju zatajivanja srca / Meet the Experts panel discussion: (R)Evolution in HF management

Satelitski simpozij - sponzor Boehringer Ingelheim / Satellite symposium sponsored by Boehringer Ingelheim

12:15 - 12:20 Zašto su SGLT2 inhibitori promijenili paradigmu liječenja zatajivanja srca? / Why SGLT2 inhibitors changed paradigm in heart failure treatment? V. Peršić

12:20 - 12:25 Gdje tijekom optimiziranja terapije za zatajivanje srca razmišljate o uvođenju SGLT2 inhibitora? / During heart failure therapy optimization, when do you consider introducing SGLT2 inhibitor? V. Rešković Lukšić

12:25 - 12:30 Rane koristi empagliflozina / Early empagliflozin benefits D. Lovrić

12:30 - 12:35 Jesmo li nedovoljno dobri u prepoznavanju HFpEF bolesnika? / Are we good enough in recognizing HFpEF patient? M. Čikeš

12:35 - 12:40 Je li vrijeme da se odmaknemo od EF u srčanom zatajivanju? / Is it time to step away from EF in heart failure? N. Bulj

NEDJELJA / SUNDAY

23.04.2023.

13:00 - 14:00 **RUČAK / LUNCH**

Dijastologija - miokard i perikard / Diastology - myocardium and pericardium

Predsjedavajući / Chairs: D. Miličić, K. Selthofer Relatić

14:00 - 14:15 Implementacija i interpretacija novih parametara u dijastologiji /
Implementation and interpretation of new tools in diastology L. Herbots (on line)

14:15 - 14:30 Konstriktivni perikarditis - zamke u postavljanju dijagnoze /
Constrictive pericarditis - pitfalls in diagnosis O. Vinter

14:30 - 14:45 Što se krije pod HFpEF dijagnozom - fenotipizacija HFpEF /
What does HFpEF diagnosis include - HFpEF phenotyping M. Čikeš

14:45 - 15:00 Rasprava / *Discussion*

**Vještina prepoznavanja Fabryjeve bolesti u kardiološkoj poliklinici /
*The art of recognising Fabry disease in cardiology out-patient clinic***

Satelitski simpozij - sponzor Swixx Biopharma / *Satellite symposium sponsored by Swixx Biopharma*

15:15 - 15:40 Ehokardiografski pristup Fabryjevoj bolesti - zaključci nacionalne radne skupine /
Echocardiographic approach to Fabry disease - Conclusions of the Working Group J. Šeparović
Hanževački

15:40 - 15:55 Prikaz slučaja iz kliničke prakse / *Case report from clinical practice* V. Rešković Lukšić

15:55 - 16:00 Rasprava i zaključci / *Discussion and conclusions*

16:00 - 16:30 **STANKA / BREAK**

MODERIRANI POSTERI IV / MODERATED POSTERS IV

**Kliničko odlučivanje u perkutanim intervencijama zalistaka /
*Decision making in Transcatheter Valve intervention***

Panelisti / *Expert panellists*: Š. Manola, D. Unić, J. Šeparović Hanževački

16:30 - 16:50 Višestruke bolesti zalistaka - Kako procijeniti i postupiti u AR + MR /
Multiple valve lesions - How to assess and approach AR + MR L. E. Sade (on line)

16:55 - 17:15 Višestruke bolesti zalistaka - intervencijski pristup trikuspidnoj regurgitaciji kod lijevostranih
bolesti zalistaka / *Multiple valve lesions - interventional approach to tricuspid regurgitation and
left-sided VHD* S. V. Bardeleben
(on line)

17:20 - 17:40 Slikovni ishodi u transkatetersko intervencijskim studijama mitralnoga zaliska /
Imaging endpoints for transcatheter MV intervention trials M. Garbi (on line)

17:45 - 18:00 Panel rasprava / *Panel discussion*

Multidisciplinarni tim: Endokarditis - neobične prezentacije / Heart team: Endocarditis - unusual presentations

Panelisti / *Expert panellists*: V. Rešković Lukšić, I. Šafradin, Z. Kušljugić, M. Trbušić

18:00 - 18:10 Klinički slučaj / *Illustrative clinical case* P. Angebrandt
Belošević

18:10 - 18:30 Otvorena pitanja - Rasprava & Glasanje / *Open issues - Discussion & Voting*

18:30 - 18:45 EuroEndo - što smo dosad naučili - susret novim smjernicama /
EuroEndo - what we have learned - towards new guidelines V. Rešković Lukšić

TEČAJ / TEACHING COURSE

TEČAJ / TEACHING COURSE:

Mitralni zalistak: procjena stenozе i insuficijencije / *Mitral valve: assessment of stenosis and insufficiency*

| | | |
|---|---|---|
| 08:30 - 09:00 | Mitral valve - morphology and assesment of stenosis / <i>Mitralni zalistak - morfologija i procjena stenozе</i> | K. Kordić |
| 09:00 - 09:30 | Mitral valve - morphology and assessment of regurgitation / <i>Mitralni zalistak - morfologija i procjena regurgitacije</i> | I. Smoljan |
| 10:30 - 11:00 | STANKA / BREAK | |
| MODERIRANI POSTERI III / MODERATED POSTERS III | | |
| TEČAJ / TEACHING COURSE: | | |
| SLIKOVNA RADIONICA / IMAGING CAMPUS - Procjena težine mitralne greške / <i>Assessment of mitral valve diseases</i> | | |
| 11:00 - 12:00 | SLIKOVNA RADIONICA / <i>IMAGING CAMPUS</i> Procjena mitralne stenozе i regurgitacije / <i>Assessment of mitral stenosis and regurgitation</i> | S. Jakšić Jurinjak, I. Smoljan, K. Kordić |
| 13:00 - 14:00 | RUČAK / LUNCH | |
| TEČAJ / TEACHING COURSE: | | |
| Proteze, endokarditis i perikard / <i>Prostheses, endocarditis and pericardium</i> | | |
| 14:00 - 14:15 | Osnove TEE / <i>TOE basic principles</i> | D. Rudan |
| 14:15 - 14:30 | Procjena funkcije mehaničkih i bioloških proteza / <i>Assesment of mechanical and biological valve prostheses</i> | N. Bulj |
| 14:30 - 14:45 | Endokarditis nativnih zalistaka i proteza / <i>Endocarditis of native and prosthetic valves</i> | J. Samardžić |
| 14:45 - 15:00 | Bolesti perikarda / <i>Pericardial diseases</i> | D. Planinc |
| 16:00 - 16:30 | STANKA / BREAK | |
| MODERIRANI POSTERI IV / MODERATED POSTERS IV | | |
| NAPREDNA SLIKOVNA RADIONICA I / ADVANCED IMAGING CAMPUS I | | |
| 16:30 - 17:30 | Deformacija [LK, DK, LA] i rad miokarda - napredni stupanj / <i>Advanced myocardial strain Imaging [LV, RV, LA] and myocardial work</i> | M. Čikeš, D. Baković Kramarić, V. Carević |
| NAPREDNA SLIKOVNA RADIONICA II / ADVANCED IMAGING CAMPUS II | | |
| 17:30 - 18:30 | Trodimenzionalna ehokardiografija - rekonstrukcija slike: prikaz i analiza volumena klijetki i srčanih zalistaka / <i>Three-dimensional echocardiography - image reconstruction: acquisition and analysis of volumes and valves</i> | Sponsored by GE Healthcare |

NEDJELJA / SUNDAY

23.04.2023.

VJEŽBAONICE / WORKSHOPS

| ROOM: | GREEN | BLUE | GLASS |
|---------------|---|---|--|
| 09:00 - 10:00 | Sastanak ehokardiografskih tehničara / <i>Echocardiographers meeting</i> M. Čižmešinkin, E. Živčić | Kontrastna ehokardiografija / <i>Contrast echocardiography</i> Workshop by Swixx | TTE vježbaonica na simulatoru / <i>TTE Hands-on simulator</i> L. Maričić, M. Brestovac |
| 10:00 - 10:30 | | | |
| 11:00 - 12:15 | 3D procjena volumena i funkcije DK / <i>3D assessment of RV volume and function</i> Z. Mladenović Sponsored by Philips | Probir i odabir bolesnika za perkutane intervencije mitralnoga zaliska / <i>Patient screening and selection for transcatheter mitral valve intervention</i> Sponsored by Abbot | TEE vježbaonica na simulatoru / <i>TOE Hands-on simulator</i> T. Zaninović Jurjević, M. Brestovac |
| 14:00 - 15:00 | 3D procjena volumena i funkcije DK / <i>3D assessment of RV volume and function</i> Z. Mladenović | | TEER intervencija - vježba na MitraClip simulatoru / <i>TEER intervention - MitraClip device hands-on</i> Workshop by Abbot |
| 16:30 - 18:00 | WET LAB: Srce u rukama sekcija uživo / <i>Heart in your hands - live section</i> N. Kovačić, I. Banovac, M. V. Prkačin, S. Jakšić Jurinjak | MSCT koronarografija - radionica / <i>CT coronarography workshop</i> M. Jukic | |

PONEDJELJAK / MONDAY

24.04.2023.

PLENARNA DVORANA / PLENARY HALL

**CMR - Morfološka karakterizacija miokarda - kome i kada? /
CMR - Myocardial tissue characterisation - to whom and when?**
Predsjedavajući / Chairs: D. Baković Kramarić, T. Podlesnikar

| | | |
|---------------|---|----------------------|
| 08:30 - 08:45 | Ekstracelularna fibroza / <i>Extracellular fibrosis</i> | M. Hrabak Paar |
| 08:45 - 09:00 | Ireverzibilna oštećenja miokarda / <i>Irreversible myocardial damage</i> | V. Peršić |
| 09:00 - 09:15 | Upalne i infiltrativne bolesti miokarda / <i>Myocardial inflammation & infiltration</i> | T. Podlesnikar |
| 09:15 - 09:30 | Rasprava / <i>Discussion</i> | |
| 9:30 - 10:00 | Specifična etiologija zatajivanja srca i terapijske mogućnosti / Specific etiology of heart failure and therapeutic options Satelitski simpozij - sponzor Takeda / <i>Satellite symposium sponsored by Takeda</i> | M. Čikeš |
| 10:00 - 10:30 | Leqvio - revolucija u liječenju hiperkolesterolemije / <i>Lequio - revolution in hypercholesterolemia treatment</i> Satelitski simpozij - sponzor Novartis / <i>Satellite symposium sponsored by Novartis</i> | V. Peršić |
| 10:30 - 11:00 | STANKA / BREAK | |
| | MODERIRANI POSTERI V / MODERATED POSTERS V | |
| | How to session: Izazovi trudnoće u bolestima zalistaka / Challenges of valvular heart disease during pregnancy Predsjedavajući / Chairs: D. Delić Brkljačić, J. Šikić | |
| 11:00 - 11:15 | Uvod & Kada i kako reći ne? / <i>Introduction & How and when to say no?</i> | D. Delić Brkljačić |
| 11:15 - 11:30 | Trudnica s umjetnim zalistkom, ključni podaci i što pratiti / <i>Pregnancy and prosthetic valves - what to look for and follow-up</i> | V. Rešković Lukšić |
| 11:30 - 11:45 | Bolesnici s prirođenom valvularnom greškom - volumno opterećenje kompatibilno s trudnoćom / <i>Patients with congenital valvular diseases - pregnancy-compatible cardiac volume load</i> | I. Ivanac Vranešić |
| 11:45 - 12:00 | Rasprava / <i>Discussion</i> | |
| | Miokard kao kolateralna zrtva / <i>Collateral myocardial damage</i> Panelisti / <i>Expert Panelists</i> : D. Rudan, G. Laškarin, V. Peršić | |
| 12:00 - 12:15 | Miokard u sistemskim bolestima / <i>Myocardial involvement in systemic diseases</i> | D. Baković Kramarić |
| 12:15 - 12:30 | Miokarditis / <i>Myocarditis</i> | N. Bulj |
| 12:30 - 12:45 | Upalne i infiltrativne bolesti miokarda / <i>Myocardial inflammation & infiltration</i> | K. Selthofer Relatić |
| 12:45 - 13:00 | Rasprava / <i>Discussion</i> | |
| 13:30 - 14:30 | RUČAK / LUNCH | |

PONEDJELJAK / MONDAY

24.04.2023.

Kako uspostaviti kardio - onkološki program - Nove ESC smjernice /

How to establish cardio - oncology programme - ESC Guidelines

Predsjedavajući / Chairs: E. Galić, M. Vrsalović

| | | |
|---------------|--|---------------------------------|
| 14:00 - 14:15 | Kritički osvrt na smjernice / <i>What do the guidelines say? - critical approach</i> | S. Jakšić Jurinjak , N. Bulj |
| 14:15 - 14:30 | Role of echo and cardiologist in oncology team | A. Ružić |
| 14:30 - 14:45 | How to start cardio-oncology program | I. Gabrić |
| 14:45 - 15:00 | Rasprava / <i>Discussion</i> | |

Usmena izlaganja - izabrani sažeci / *Selected abstracts - Oral presentations*

Predsjedavajući / Chairs: N. Bulj, I. Ivanac Vranešić

Perčin L, Međimurec G, Šipuš D, Martinčić P, Planinc M, Ivanac Vranešić I et al. Right Sinus of Valsalva Aneurysm Rupture in a Young Patient Presenting with Acute Heart Failure

Iglica A, Begić E, Medjedović E, Šabanović Bajramović N, Džubur A, Begić A et al. Eclampsia in peripartum cardiomyopathy mimicking acute coronary syndrome: a case report

Mustapić I, Carević V, Mandrapa A, Radić P, Domjanović Škopinić T, Baković Kramarić D. Paravalvular aortic abscess with aorto-left atrial fistula in infective endocarditis of the native aortic valve: a case report

Udovičić M, Falak H, Jurišić A, Ivanović Mihajlović V, Grizelj D, Jakšić Jurinjak et al. Dilated Cardiomyopathy Phenotype in a Female Patient with Danon Disease

Mitar L, Palijan D, Šipuš D, Samardžić J, Fabijanović D, Pašalić M et al. Use of mechanical circulatory support guided by imaging modalities in treatment of Influenza myocarditis: a case report

TEČAJ / TEACHING COURSE

TEČAJ / TEACHING COURSE:

Desno srce, plućna hipertenzija i prirođene srčane bolesti u odrasloj dobi / *Right heart, pulmonary hypertension and grown-up congenital heart disease*

| | | |
|---------------|--|--------------------|
| 08:30 - 08:45 | Desnostrani srčani zalisci - morfološka i funkcionalna procjena / <i>Right-sided heart valves - morphology and function</i> | I. Ivanac Vranešić |
| 08:45 - 09:00 | Primarna i sekundarna plućna hipertenzija / <i>Primary and secondary pulmonary hypertension</i> | K. Gašparović |
| 09:00 - 09:30 | Kako prepoznati bolesnika s prirođenom srčanom bolesti u odrasloj dobi / <i>How to recognise an adult patient with a congenital heart disease</i> | I. Ivanac Vranešić |

10:30 - 11:00 **STANKA / BREAK**

MODERIRANI POSTERI V / MODERATED POSTERS V

TEČAJ / TEACHING COURSE:**Akutna stanja i kriteriji primjerene upotrebe ehokardiografije /
Acute conditions and ECHO appropriate use criteria**

| | | |
|---|--|--------------------------------------|
| 11:00 - 11:15 | Ehokardiografija u akutnim stanjima / <i>Echocardiography in acute conditions</i> | S. Šarić |
| 11:15 - 11:30 | Akutni aortalni sindrom / <i>Acute aortic syndrome</i> | M. Vrsalović |
| 11:30 - 11:45 | Indikacije za kontrolne ehokardiografske preglede / <i>Indications for echographic examinations in follow-up</i> | M. Ivanuša |
| 12:00 - 12:30 | Iskustva RC Jordanovac u dijagnostici, liječenju i praćenju bolesnika s plućnom hipertenzijom / Experience of RC Jordanovac in diagnosis, treatment and FU of the patients with pulmonary hypertension Satelitski simpozij - sponzor MSD / <i>Satellite symposium sponsored by MSD</i> | M. Janković Makek |
| INTERAKTIVNA RADIONICA / INERACTIVE WORKSHOP: Hemodinske zagonetke / Hemodynamic riddles | | |
| 12:30 - 13:30 | Hemodinamske zagonetke - ilustrativni slučajevi / <i>Hemodynamic riddles - illustrative cases</i> | M. Trbušić, O. Vinter, D. Planinc |
| Glasanje / <i>Voting</i> | | |
| 13:30 - 14:30 | RUČAK / LUNCH | |
| Nacionalni akreditacijski ispit: transtorakalna ehokardiografija - NATE ISPIT / National accreditation exam - transthoracic echocardiography - NATE EXAM | | |
| 14:00 - 16:00 | Pismeni test / <i>Written exam</i> | |

VJEŽBAONICE / WORKSHOPS

| ROOM: | GREEN | BLUE | GLASS |
|---------------|---|--|--|
| 09:00 - 10:00 | HIT kutak: standardizirani protokol / <i>HIT Corner: Standardized Protocol</i> D. Došen | MSCT koronarografija - radionica / <i>CT coronaryography workshop</i> M. Jukić | TEER intervencija - vježba na MitraClip simulatoru / <i>TEER intervention - MitraClip device hands-on Workshop by Abbot</i> |
| 11:00 - 12:00 | | | TEER intervencija - vježba na simulatoru / <i>TEER device Workshop by Abbot</i> |
| 12:30 - 13:30 | | | TTE vježbaonica na simulatoru / <i>TTE Hands-on simulator</i> M. Čižmešinkin, M. Dumančić |

MODERIRANI POSTERI MODERATED POSTERS

SUBOTA / SATURDAY [11:00 - 11:30]

MODERIRANI POSTERI I / MODERATED POSTERS I
Moderatori / Moderators: S. Šarić, O. Vinter

- Nedeljković V, Slišković AM, Došen D, Siroglavić M, Angebrandt Belošević P.** Acute pericarditis and pericardial effusion as the primary clinical presentation of Lyme disease.
- Zebić Mihić P, Dulić G, Dumančić D, Jurić I, Drinković M, Stažić A et al.** Diagnostic evaluation and surgical treatment of asymptomatic papillary fibroelastoma at the root of the aorta
- Svaguša T, Šušnjar D, Cvetković S, Drinković M, Dulić G.** The inner diameter of the prosthetic aortic valve, an additional factor in achieving better hemodynamic parameters after surgical aortic valve replacement.
- Slišković AM, Rešković Lukšić V, Jakšić Jurinjak S, Brestovac M, Palić J, Lovrić Benčić M, Šeparović Hanževački J:** Natural history of tricuspid regurgitation and correlation with right ventricular function

SUBOTA / SATURDAY [16:30 - 17:00]

MODERIRANI POSTERI II / MODERATED POSTERS II
Moderatori / Moderators: L. Maričić, I. Smoljan

- Šušnjar D, Svaguša T, Barić D, Unić D, Varvodić J, Kušurin M et al.** Hemodynamic impact of different aortic valve prosthesis in the aortic valve position
- Bačić G, Smoljan I, Tomulić V, Lulić D, Zaninović-Jurjević T.** Transcatheter mitral valve implantation – a single centre experience
- Domjanović Škopinić T, Baković Kramarić D, Matetić A, Runjić F, Kristić I, Carević V.** Hypo-attenuated leaflet thickening after transcatheter aortic valve implantation
- Soukup Podravec V, Milevoj Križiić K, Petrović Juren I, Čleković-Kovačić A, Prša S.** Acute Coronary Syndrome due to Intramural Hematoma

NEDJELJA / SUNDAY [10:30 - 11:00]

MODERIRANI POSTERI III / MODERATED POSTERS III
Moderatori / Moderators: M. Vrsalović, K. Gašparović

- Subo A, Manov O, Sabić A, Glavinić A, Krasić Arapović A.** Right coronary sinus to pulmonary artery fistula, rare cause of dyspnea: a case report.
- Radić P, Mandrapa A, Carević V, Domjanović Škopinić T, Mustapić I, Baković Kramarić D.** Severe chronic obstructive pulmonary disease exacerbation precipitated stress cardiomyopathy.
- Jupek N, Car A.** Mechanical hemolytic anemia after mitral valve surgery: a case report
- Roginić S, Knaflec T, Mustapić V, Roginić M, Predrijevac M, Štambuk K, et al.** Myocardial infarction complicated by a large ventricular septal defect: a case report.

NEDJELJA / SUNDAY [16:00 - 16:30]

MODERIRANI POSTERI IV / MODERATED POSTERS IV
Moderatori / Moderators: J. Samardžić, A. Trbović

- Mustapić I, Matetić A, Radić P, Mandrapa A, Domjanović Škopinić T, Carević V et al.** Transcatheter edge-to-edge mitral valve repair in a patient with acute severe primary mitral regurgitation: a case report
- Iglica A, Begić E.** Yamaguchi syndrome: a case report
- Tomac Stojmenović M, Rešković Lukšić V, Ivanac I, Radošević V, Žigman T, Hrabak Paar M et al.** Aortic dilatation and miscarriages as a main presentation of FLNA mutation in a Croatian family - a case report, part two.
- Šušnjar D, Rudež I.** Unicuspid aortic valve in young female patient: a rare congenital abnormality.

PONEDJELJAK / MONDAY [10:30 - 11:00]

MODERIRANI POSTERI V / MODERATED POSTERS V
Moderatori / Moderators: M. Udovičić, K. Šutolo

- Angebrandt Belošević P, Došen D, Slišković AM, Margetić E.** Takotsubo cardiomyopathy: is it just „broken heart“ Syndrome or something more?
- Grgić Romić I, Skorup L, Bulić P, Antonić A, Nadarević T, Zaninović Jurjević T.** Mitral annular disjunction – one more cause of myocardial infarction with non-obstructive coronary arteries?
- Mehić A, Halilović Šuškić S, Hrnjić Đ, Brzika A, Alispahić-Husić E, Omerđić H et al.** A patient with infective endocarditis of the tricuspid and aortic valve and uncorrected ventricular septal defect: a case report.
- Antonić A, Benko K, Hlača Caput T, Smoljan I, Nadarević T, Kovačić S et al.** Non-Hodgkin Lymphoma of the Heart

IZLOŽENI E-POSTERI E-POSTER EXHIBITION

PETAK / FRIDAY

1. **Trninić D, Jovanić J, Ilić B, Žmarić N, Đoković J.** Tricuspid valve prolapse with chordal rupture: a case report.
2. **Boban M, Jukić M, Bernat R, Kovač AZ.** Asymmetric septal hypertrophy with left ventricular outflow tract obstruction treated with transcatheter ablation of septal hypertrophy: a case report.
3. **Isailović-Keković M, Keković P.** Effect of sakubitril/valsartan on heart rate variability parameters in patients with heart failure with reduced ejection fraction.
4. **Iglica A, Begić E, Šabanović-Bajramović N, Aziri B, Tafi Z, Begić Z et al.** Trilogij of Fallot: a case report.

SUBOTA / SATURDAY (prije podne / morning)

1. **Martinčić P, Jakšić Jurinjak S, Rešković Lukšić V, Brestovac M, Bulum J, Ostojić Z, Glavaš Konja B et al.** Value of right ventricular dysfunction estimation in concomitant left-sided valvular stenotic disease.
2. **Sopek Merkaš I, Lakušić N, Šalković J, Hodalin A.** New onset Heart Failure Symptoms Caused by Obstructive Left Atrial Myxoma in a Patient with a History of Cryptogenic Stroke Two Decades Ago: a case report.
3. **Klobučar L, Breškić Ćurić Ž, Lukić I, Selthofer-Relatić K.** Case Report: A 55-Year-Old Patient with Hypertrophic Cardiomyopathy and Heterozygous Missense Variant of TTN and MYH6 Genes
4. **Benko K, Hlača Caput T, Matulić S, Premuš D, Grgić Romić I, Hrelja A et al.** Multimodality imaging-based diagnosis of cardiac transthyretin amyloidosis.

SUBOTA / SATURDAY (poslijepodne / afternoon)

1. **Brestovac M, Glavaš B, Lovrić Benčić M, Rešković Lukšić V, Jakšić Jurinjak S, Bulum J et al.** Additional benefit of echocardiographic optimization of cardiac resynchronization therapy devices according to specific echocardiographic and clinical parameters.
2. **Sićaja MN, Sićaja M.** Left Ventricular Intramyocardial Dissecting Hematoma - a diagnostic dilemma.
3. **T, Roginić S, Jakšić I, Roginić M, Čajko M, Mijač Mikačić N et al.** Systemic wild type transthyretin amyloidosis combined with valvular and ischemic cardiomyopathy.
4. **Domjanović Škopinić T, Matetić A, Mandrapa A, Radić P, Mustapić I, Baković Kramarić D.** Acute ST-segment elevation myocardial infarction and ischemic stroke in a 45-year-old female patient

NEDJELJA / SUNDAY (prije podne / morning)

1. **Čatić J, Jurin I, Glumbić S.** A giant left atrium due to severe mitral stenosis.

2. **Isailović-Keković M, Keković P.** Extreme severe tricuspid regurgitation in a patient with the first clinical manifestation of right ventricular failure: a case report.
3. **Lańca Bastiančić A, Smoljan I, Brusich S, Klasan M, Zaninović Jurjević T.** Is there a superior method for fibrosis detection than magnetic resonance?
4. **Mandrapa A, Mustapić I, Radić P, Domjanović Škopinić T, Carević V, Baković Kramarić D.** Ostium primum atrial septal defect and cleft-mitral valve in a 32-year old female patient.

NEDJELJA / SUNDAY (poslijepodne / afternoon)

1. **Ladić I, Ivanac Janković R, Petrović Juren I, Bašković G, Lukaš M.** A patient with parachute tricuspid valve: a case report.
2. **Bulić P, Grgić Romić I, Flego Bojić AM, Antonić A, Zaninović-Jurjević T. A** „4 leaf clover aortic valve“ - not as lucky as it sounds.
3. **Trninić D.** Right atrial thrombus in a patient after COVID-19 pneumonia.
4. **Falak H, Bistrovic P, Ivanović Mihajlović V, Udovičić M, Bulum A, Barić D et al.** „Rheumatoid armor“: a case of constrictive pericarditis.

PONEDJELJAK / MONDAY

1. **Brestovac M, Sopek Merkaš I, Rešković Lukšić V, Jakšić Jurinjak S, Glavaš Konja B, Lovrić Benčić M et al.** The impact of aortic valve surgery on left ventricle volume and tricuspid regurgitation in patients with severe aortic regurgitation: a single center study.
2. **Zebić Mihić P, Dulić G, Dumančić D, Jurić I, Drinković M, Stažić A et al.** Diagnostic evaluation and surgical treatment of asymptomatic papillary fibroelastoma at the root of the aorta
3. **Jovanić J, Trninić D, Marjanović M, Kovačević S, Vukašinović V, Lončar S et al.** Preoperative multi-modality imaging of tricuspid regurgitation.
4. **Pehar Pejčinović V, Uravić Bursać I, Travica Samsa D, Rakić M, Rajević D, Peršić V.** Mitral annular disjunction and cardiac magnetic resonance.
5. **Domjanović Škopinić T, Carević V, Mustapić I, Radić P, Mandrapa A, Baković Kramarić D.** Echocardiography in apical hypertrophic cardiomyopathy.
6. **Iglica A, Begić E, Melezović I, Begić A, Džubur A, Durak-Nalbantić A et al.** Partial anomalous pulmonary venous return with sinus venosus atrial septal defect: a case report.
7. **Mandrapa A, Radić P, Carević V, Damjanović Škopinić T, Mustapić T, Baković Kramarić D.** Mitral annulus disjunction and Barlow's disease in a young male patient
8. **Plazonić A, Štambuk K.** 3D echocardiography as an important diagnostic tool in visualization of commissural prolaps: a case report

INFORMACIJE INFORMATION

MJESTO ODRŽAVANJA

VENUE

HOTEL LAGUNA PARENTIUM

Zelena laguna, 52440 Poreč

Tel: +385 (0)52 411 500

Fax: +385 (0)52 411 501

DATUM

DATE

21. do 24. travnja 2023.

April 21st - 24th, 2023.

Početak kongresa 21. travnja u 16:00 h,

Zatvaranje kongresa 24. travnja u 18:00 h

Congress opening April 21st at 4 p.m.,

Congress closure 24th at 6 p.m.

Otvaranje izložbe 21. travnja u 16:00h

Exhibition Opening April 21st at 4 p.m.

TEHNIČKI ORGANIZATOR

TECHNICAL ORGANIZER

Turistička agencija Da Riva d. o. o.

Professional Congress Organiser [PCO]

Nova cesta 10, 51410 Opatija, Hrvatska

Tehnička podrška:

Agentius d.o.o.

KONTAKT OSOBE

CONTACT PERSONS

Tina Nahmijas / Sara Šantek

Tel: +385 (0)51 703 595

Fax: +385 (0)51 272 482

Mob: +385 (0)91 1688234 / +385 (0)91 5665 280

e-mail: tina@da-riva.hr / sara@da-riva.hr



The event CroEcho2023 is accredited by The European Board for Accreditation of Continuing Education for Health Professionals **[EBAC®] for 20 CME credits.** [EBAC Cert-ID: 2023-EPN-5031000-000].

The European Board for Accreditation of Continuing Education for Health Professionals [EBAC®] accredits CE programmes for the international medical community



Radna skupina za
ehokardiografiju i
slikovne metode u
kardiologiji



Hrvatsko
kardiološko
društvo

Event endorsed by



EACVI
European Association of
Cardiovascular Imaging



Ethical MedTech
MedTech Europe compliance portal

MEDICOM

HONDLOVA 2/2, 10000 ZAGREB, HRVATSKA

Tel: 385(0)1 2396 666

e-mail: info@medicom.hr

www.medicom.hr



Authorized Distributor
GE Healthcare

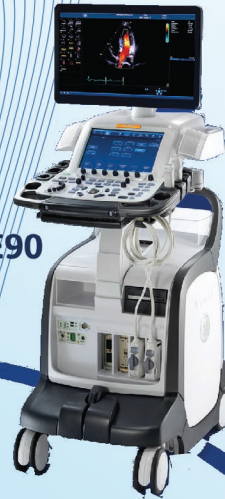Productivity.
Elevated.

Vivid™

ViewPoint™ 6 with
EchoPAC™ Suite†



Vivid™ E95/E90



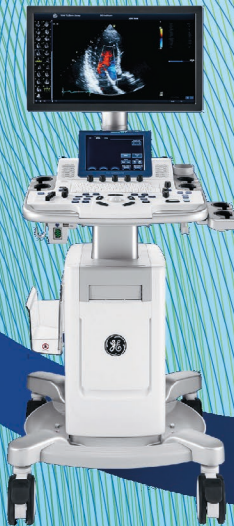Vivid S70N/S60N



Vscan Extend™



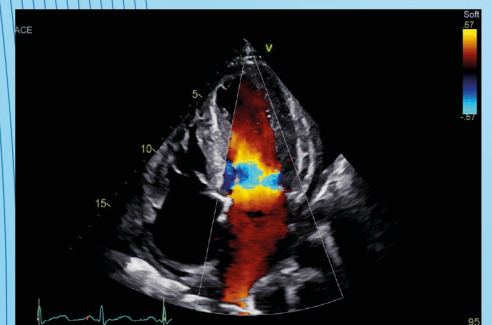
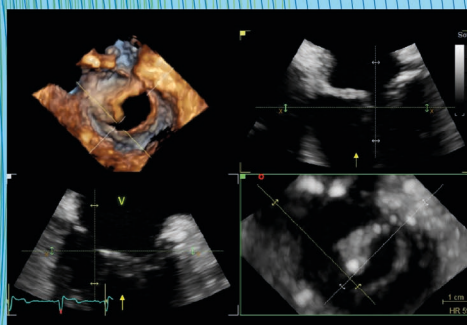
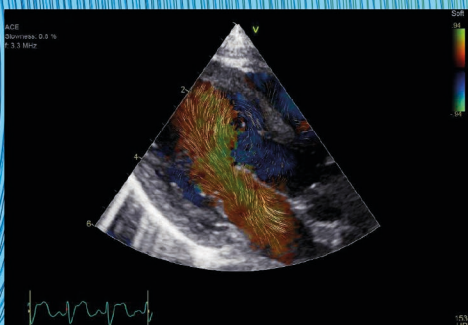
Vivid T8/T9



Vivid iq



GE Healthcare



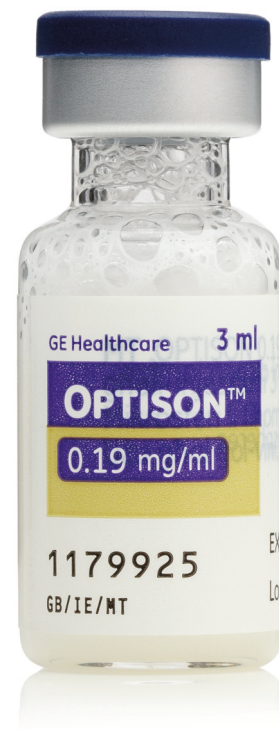Upute za rukovanje Optison™

Jednostavna primjena

- čuvati u hladnjaku u uspravnom položaju¹
- spreman za primjenu¹
- može se čuvati pri sobnoj temperaturi (do 25°C) tijekom 1 dana¹
- Optison se može višekratno primjenjivati, međutim, klinički su podaci ograničeni¹


Brza priprema

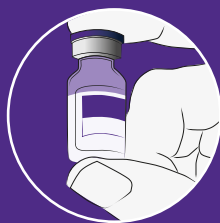- bočicu morate preokrenuti i lagano zakretati između dlanova kako bi se mikrosfere u potpunosti raspršile u suspenziju¹
- najbolji kontrastni učinak postiže se neposredno nakon primjene lijeka¹
- preporučena doza iznosi 0,5 ml do 3,0 ml po bolesniku, ali nekim bolesnicima mogu biti potrebne veće doze; ukupna doza ne smije prijeći 8,7 ml po bolesniku¹



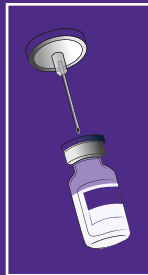
1 Pričekajte da se bočica zagrije na sobnu temperaturu i prije ponovne pripreme suspenzije provjerite da se u tekućoj fazi ne nalaze čestice ili precipitat

2 Uvedite 20 G plastičnu kanilu u veliku prednju kubitalnu venu, po mogućnosti na desnoj ruci. Spojite trosmjerni zaustavni zatvarač na kanilu.

3  Bočicu s lijekom OPTISON morate preokrenuti i lagano zakretati približno tri minute kako bi se mikrosfere u potpunosti raspršile u suspenziju.



Suspenzija mikrosfera mora biti bijela i neprozirna, a površina bočice i zatvarača potpuno čista. Suspenziju upotrijebite unutar 30 minuta nakon uvlačenja u štrcaljku.

4  Izbjegavajte bilo kakve promjene tlaka unutar bočice jer to može dovesti do uništenja mikrosfera i gubitka kontrastnog efekta. Iz tog razloga, prije uvlačenja suspenzije u štrcaljku za ubrizgavanje, probušite bočicu sterilnim šiljkom ili sterilnom 18 G iglom. Ne ubrizgavajte zrak u bočicu jer će to dovesti do oštećenja proizvoda.

5 Neposredno prije ubrizgavanja ponovno pripravite suspenziju mikrosfera u štrcaljki na način da vodoravno držite štrcaljku među dlanovima i brzo je protrljajte naprijed-natrag najmanje 10 sekundi.

6 Ubrižgajte suspenziju kroz plastičnu kanilu, ne manju od 20 G, uz maksimalnu brzinu ubrizgavanja od 1,0 ml/s.

Skraćeni sažetak opisa svojstava lijeka

NAZIV LIJEKA: OPTISON 0,19 mg/ml disperzija za injekciju (perflutren).

TERAPIJSKE INDIKACIJE: Ovaj lijek se koristi samo u dijagnostičke svrhe. Optison je transpulmonalno ehokardiografsko kontrastno sredstvo za primjenu u bolesnika s potvrđenom kardiovaskularnom bolesti ili kod kojih postoji sumnja na kardiovaskularnu bolest za opacifikaciju srčanih komora, poboljšanje obrisa endokardijalnog ruba lijevog ventrikula s poboljšanom vizualizacijom kretanja srčane stijenke. Optison se smije primjenjivati samo kod bolesnika kod kojih ispitivanje bez poboljšanja kontrastom nije dalo jasne rezultate.

DOZIRANJE I NAČIN PRIMJENE: Optison smiju primjenjivati samo liječnici koji imaju iskustva na području dijagnostičkog ultrazvuka. Doziranje Preporučena doza iznosi 0,5 ml - 3,0 ml po bolesniku. Obično je dovoljna doza od 3,0 ml, ali nekim bolesnicima mogu biti potrebne veće doze. Ukupna doza ne smije prijeći 8,7 ml po bolesniku. Korisno vrijeme snimanja iznosi 2,5 - 4,5 minute za dozu 0,5 - 3,0 ml. Može se višekratno primjenjivati, međutim klinički su podaci ograničeni.

Pedijatrijska populacija: Sigurnost i djelotvornost u djece i adolescenata mlađih od 18 godina nisu još ustanovljene.

Način primjene Za primjenu u venu.

KONTRAINDIKACIJE: Preosjetljivost na djelatnu tvar ili neku od pomoćnih tvari; plućna hipertenzija sa sistoličkim tlakom u plućnoj arteriji > 90 mm Hg.

POSEBNA UPOZORENJA I MJERE OPREZA PRI UPORABI: Zabilježeni su slučajevi preosjetljivosti. Stoga treba postupati oprezno. Postupak primjene mora biti isplaniran unaprijed, a potrebni lijekovi i oprema moraju biti dostupni za hitan medicinski postupak u slučaju nastanka ozbiljne reakcije. Iskustvo primjene lijeka Optison kod teško bolesnih bolesnika je ograničeno. Postoji ograničeno kliničko iskustvo s primjenom lijeka Optison kod bolesnika s određenim teškim stadijima srčane, plućne, bubrežne i jetrene bolesti. Ta klinička stanja uključuju sindrom respiratornog distresa kod odraslih, uporabu aparata za umjetno disanje s pozitivnim tlakom na kraju izdaha, teško zatajivanje srca (NYHA IV), endokarditis, akutni infarkt miokarda sa stabilnom ili nestabilnom anginom, umjetne srčane zaliske, akutna stanja sistemске upale ili sepse, poznata stanja hiperaktivnosti sustava koagulacije i/ili opetovane tromboembolije, krajnji stadij bolesti bubrega ili jetre. Optison se smije primjenjivati u ovim kategorijama bolesnika samo nakon pažljivog razmatranja, a bolesnici se moraju strogo nadzirati tijekom i nakon primjene lijeka. Ostali putevi primjene lijeka koji nisu navedeni (npr. intrakoronarna injekcija) nisu preporučeni. Tijekom primjene lijekova pripremljenih od ljudske krvi ili plazme nije moguće u potpunosti isključiti mogućnost prijenosa zaraznih agensa.

To se također odnosi na nepoznate ili nove viruse i ostale patogene. Nema izvješća o prijenosu virusa albuminom proizvedenim utvrđenim postupcima prema specifikacijama Europske farmakopeje. Pri svakoj primjeni lijeka Optison bolesniku, izričito je preporučljivo zabilježiti naziv i serijski broj lijeka kako bi se održala veza između bolesnika i serije lijeka. Kontrastna ehokardiografija pomoću lijeka Optison mora biti popraćena EKG nadzorom. Tijekom ispitivanja na životinjama, primjena ehokontrastnih sredstava otkrila je biološki štetne učinke (npr. ozljeđivanje stanica endotela, rupturu kapilara) pri interakciji s ultrazvučnim snopom. Iako ovi biološki štetni učinci nisu zabilježeni kod ljudi, preporučena je uporaba niskog mehaničkog indeksa i ciljani prikaz na kraju dijastole. *Pedijatrijska populacija:* Djelotvornost i sigurnost primjene kod bolesnika mlađih od 18 godina nije ispitana.

PLODNOST, TRUDNOĆA I DOJENJE: Optison se ne smije koristiti tijekom trudnoće osim ako korist prevladava rizik, te ako liječnik primjenu lijeka smatra nužnom. Nije poznato izlučuje li se Optison u majčinom mlijeku. Zato je potreban oprez u slučaju primjene lijeka Optison kod dojilja.

UTJECAJ NA SPOSOBNOST UPRAVLJANJA VOZILIMA I RADA NA STROJEVIMA: Nisu provedena ispitivanja učinka lijeka na sposobnost upravljanja vozilima i rada na strojevima.

NUSPOJAVE Često: dizgeusija (poremećaj okusa), glavobolja, crvenilo uz osjećaj vrućine, mučnina, osjećaj topline; Manje često: eozinofilija, dispneja, bol u prsima.

NOSITELJ ODOBRENJA ZA STAVLJANJE LIJEKA U PROMET: GE Healthcare AS, Nycoveien 1, NO-0485 Oslo, Norveška
BROJEVI ODOBRENJA ZA STAVLJANJE LIJEKA U PROMET: EU/1/98/065/001-002

NAČIN I MJESTO IZDAVANJA LIJEKA: Lijek se izdaje na recept, u ljekarni.

SAMO ZA ZDRAVSTVENE RADNIKE Ovo je skraćeni Sažetak opisa svojstava lijeka te sukladno Pravilniku o načinu oglašavanja o lijekovima („Narodne novine“ broj 43/15) molimo prije propisivanja lijeka Optison pročitajte zadnji odobreni Sažetak opisa svojstava lijeka i Uputu o lijeku na poveznici: <http://www.halmed.hr/Lijekovi/Baza-lijekova/>

DATUM REVIZIJE TEKSTA: svibanj 2022.

Datum izrade materijala: 3/2023.



GE Healthcare Limited, Pollards Wood, Nightingales Lane,
Chalfont St Giles, Buckinghamshire, England HP8 4SP
www.gehealthcare.com

© 2023 GE HealthCare
Optison je zaštićeni znak GE HealthCare.
GE je zaštićeni znak kompanije General Electric korišten pod zaštićenom dozvolom.

03-2023/PRT/OS/CROATIA PM-HR-2023-3-1229



Swixx BioPharma d.o.o.
Ulica Damira Tomljanovića - Gavrana 15 | 10000 Zagreb | +385 1 2078 500
www.swixxbiopharma.com

SPONZORI, IZLAGAČI I DONATORI

LIST OF SPONSORS, EXHIBITORS AND DONATORS

Zahvaljujemo se svim tvrtkama na podršci i pomoći u organizaciji ovog kongresa

We wish to thank all the Companies for their support provided to the successful realization of the CroEcho 2023 Congress.



Science For A Better Life

